pAVK

pAVK

Zusammenfassung aus:

S3-Leitlinie pAVK Dr. P. Huppert, Darmstadt

DÄ,Heft 6, 10.2.2012, Dr. A. Dohmen

Kritische Beinischämie, Dr. W. Paul

Angiologie in Klinik und Praxis, Dr. M. Ludwig

Prof. Dr. U. Hofmann, LMU München

pAVK

Was heisst pAVK
und
Wann soll man an eine pAVK denken?

Akute pAVK

Definition

- Plötzlicher embolischer oder thrombotischer Verschluss eines arteriellen Gefässes
- Bei ungenügend präformierten arteriellen Kollateralen folgt Extremitätenischämie mit Organ- oder lebensbedrohlichen Auswirkungen

Akute pAVK

Epidemiologie

- An art. Embolien/Thrombosen verstarben 1993 in Deutschland 5056 Personen
- Altersgruppe 75. - 85. Lj. Dominant
- Akuter Verschluss 80 % embolisch, 20% akute lokale Thrombosen
- Inzidenz 7-14/100000 Einwohner/Jahr
- 30 Tage - Mortalität 15-30% (embol.>thromb. !)
- 30 Tage Major-Amputation 10-30% (thr.>emb. !)

Akute pAVK

Äthiologie

- Emboliequellen kardial
- Herzwandaneurysmen
- Herzklappenfehler
- Herzrhythmusstörung (VHF)
- Endokarditis
- Tumore des linken Herzens (Myom)
- VSD
- Paradoxe Embolie nach Herzklappenersatz

Akute pAVK

Emboliequellen

- Extrakardial
- Arterielle Aneurysmen
- Kompressionssyndrome
- Arteriosklerotische Plaques
- Cholesterinembolien
- Iatrogene Gefäßschäden
- Katheterembolien

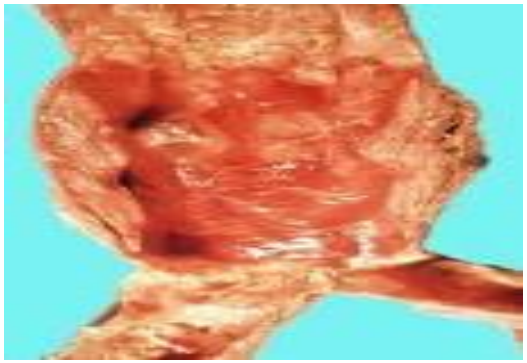

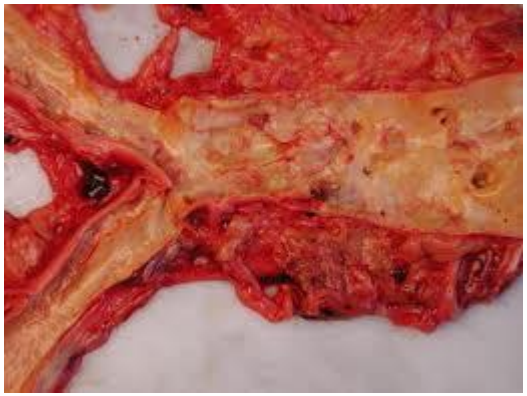

Akute pAVK

Arterielle Thrombosen

- Dilatierende Arteriopathie (Ehlers-Danloss)
- Obliterierende Arteriosklerose (fibr. Dysplasie)
- Funktionelle Engen (Entrapment-Syndrom)
- Paraneoplastisches Syndrom
- Dissektionen
- Trauma
- Vaskulitis
- postoperativ
- medikamentös (Ergotismus)

Akute pAVK

Pathophysiologie

- Je zentraler der Verschluss, desto schwerer sind die Auswirkungen
- Plötzliche Hypotonie peripher
- Allgemeine Kreislaufsituation?
- Präformierte Kollateralwege der Extremität?
- Lokalisation und Ausdehnung der Okklusion?
- Minimaldurchblutung: inkomplette Ischämie

Akute pAVK

Pathophysiologie

- Plötzliche komplette Unterbrechung des arteriellen Zustrom
- Reflektorisch Verengung nachgeschalteter Arterien
- Anschliessend Vasodilatation
- Abfall des postokklusiven Perfusionsdruckes durch Weitstellung der Widerstandsarterien und erhöhten Kollateralwiderstand

Akute pAVK

Pathophysiologie

Abfall des mittleren art. Blutdruck unter 40-50 mm Hg verhindert Kapillarperfusion

Gründe:

- Gewebedruck übersteigt Kapillar – Innendruck
- Erhöhter Sympathikotonus
- Vermehrte Erythrocyten-Aggregation

Akute pAVK

Pathophysiologie

Gefahr und Ausmass der Organschädigung abhängig von evtl. vorhandener Minderperfusion Ischämietoleranz des jeweiligen Gewebe

Haut:	12 Std.
Muskulatur:	6-8 Std.
Nerven:	2-4 Std.

Akute pAVK

Pathophysiologie

Ursachen der Bewegungsunfähigkeit der Extremität:

- Ischämische Schädigung des Nervengewebes
- Abnahme der muskulären ATP-Konzentration (Muskelstarre)
- Abfall der endogenen arteriellen Fibrinolyse
- Zunahme 12 Std. nach kompl. Ischämie 5-fach
- Folge: Lokale Thromben der art. Endstrombahn

Akute pAVK

Pathophysiologie

Ischämiezeit > 6 Std.

Tourniquet – Syndrom :

- Rhabdomyolyse
- Myoglobinämie / - urie
- Azidose / Hyperkaliämie
- Volumenverlust
- Nierenversagen

Akute pAVK

Pathophysiologie

- Lokalisation: untere > obere Extremität
- Prädilektion: Gefäßverzweigungen
- Akuter Extremitätenverschluss :

  85 % asymmetrisch, 15 % symmetrisch

  11 % Aorto-iliacal

  13 % Iliacal

  41 % Femoral

  12 % Popliteal

  (22 % obere Extremität)

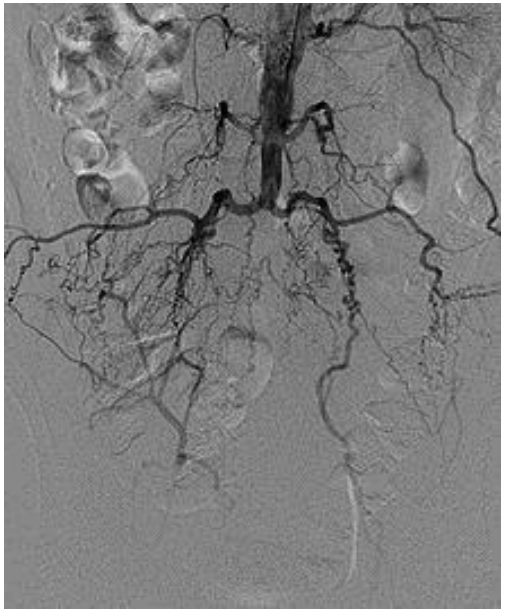

Akute pAVK

Diagnostisches Stufenschema

- Anamnese
- Körperliche Untersuchung
- Akutdiagnostik
- Weiterführende Diagnostik

Akute pAVK

Klinik

6x Pratt

• Pain	Akuter Schmerz, evtl. zuvor Claudikatio
• Pulslessness	Pulsverlust
• Paleness	Blässe
• Paresthesia	Gefühlsstörung
• Paralysis	Bewegungsunfähigkeit
• Prostration	Schock

Akute pAVK

Anamnese

Fragen nach genauem Zeitpunkt und der Geschwindigkeit des Eintritts des Extremitätenschmerz geben Aufschluss über das Alter und die Art des Arterienverschluss (Embolie / Thrombose).

Akute pAVK

Embolie – Ursachen:

- Herzrhythmusstörungen (VHF)
- Herzklappenfehler
- Vorhof-Tumor (Myom)
- Offenes Septum (Foramen ovale)
- Koronare Herzkrankheit
- Aortenaneurysma

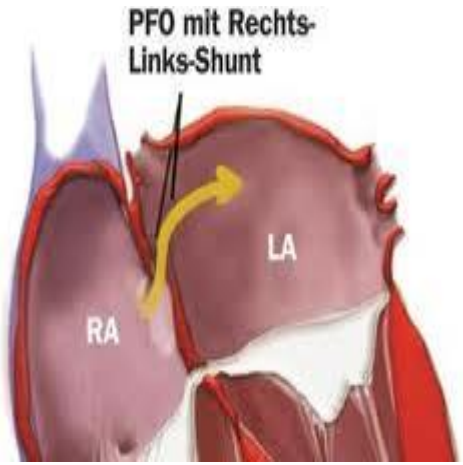

Akute pAVK

Thrombose – Ursachen:

- Z. n. Gefäss-Operation, rasch progrediente Claudikatio
- Ursache: Risikofaktor
- Nikotin, Diab. Mell., Fettstoffwechselstörung, art. Hypertonie
- Tumorleiden (Paraneoplastisches Syndrom)
- Gerinnungsstörung (AT III-, Protein C (-S-) – Mangel
- Tumor, Trauma, Ergotamin-Abusus

Akute pAVK

Körperliche Untersuchung:

- Seitendifferente Hautfarbe und – Temperatur
- Fehlender arterieller Puls
- Pulsarrhythmien
- Herzgeräusche
- Auskultierbare arterielle Strömungsgeräusche
- Pulsierender abdomineller Tumor
- Fehlende Hautvenenzeichnung
- Blauverfärbung der Extremität (Kapillarthrombose)

Akute pAVK

Invasive und nichtinvasive apparative Diagnostik

- Klärung der Verschluss-Ursache und Verschluss-Lokalisation
- Abhängig von Dringlichkeit und Symptomatik

Akute pAVK

Diagnose: Verschluss-Lokalisation

- Dopplerdruckmessung: Druckhöhe, Etagendruck
- Oszillographie: Qualität und Höhe der Pulsationen
- Dopplerkurvenanalyse: mono-/biphasisches Signal
- Duplexsonographie: vermehrte Echos im Lumen, fehlendes Dopplersignal
- (Angiographie): Gefässabbruch? Kollateralen?

Akute pAVK

Diagnose: Verschluss-Lokalisation

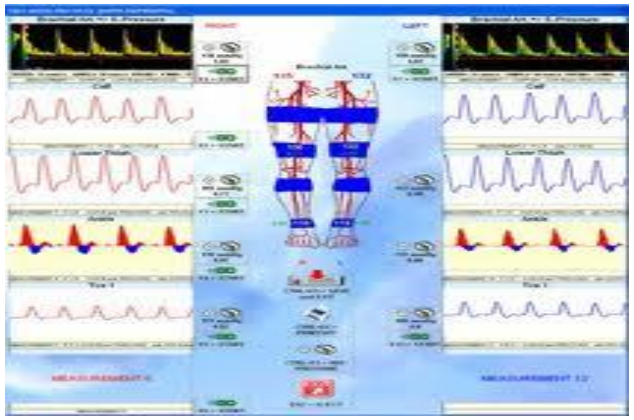

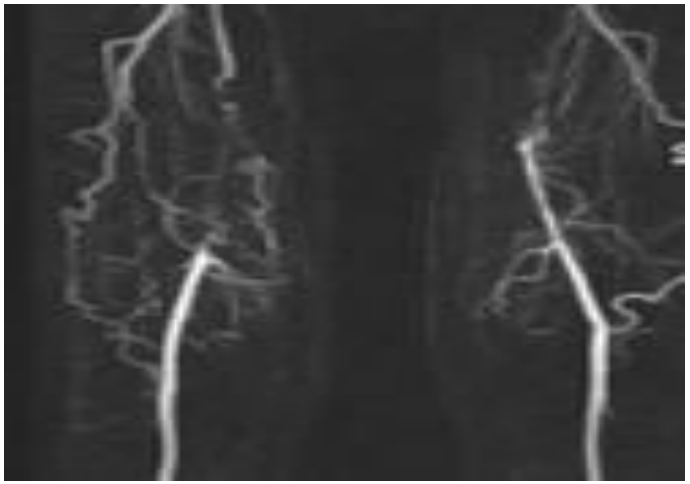

Akute pAVK

Kritische Ischämie

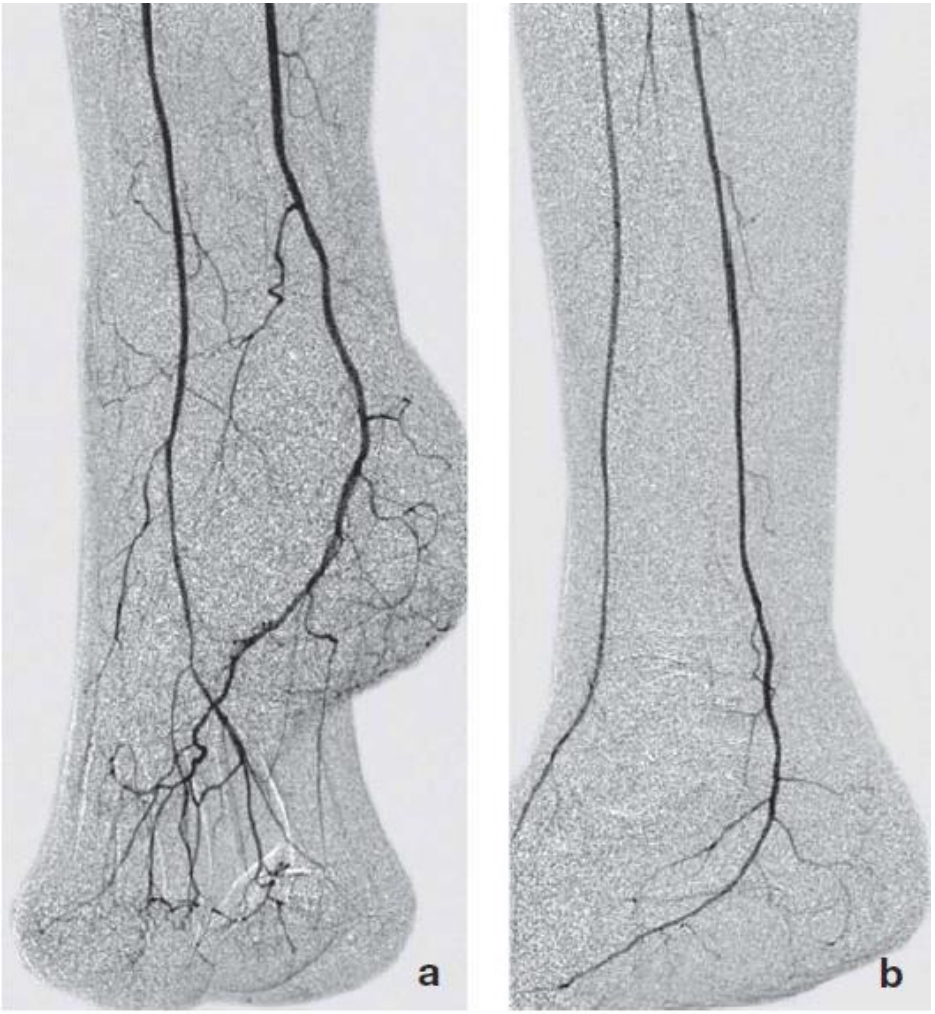

Abbildung 1: Digitale Substraktionsangiographie der Fußarterien (a, anterior-posterior; b, seitlich)

Akute pAVK

Kritische Ischämie

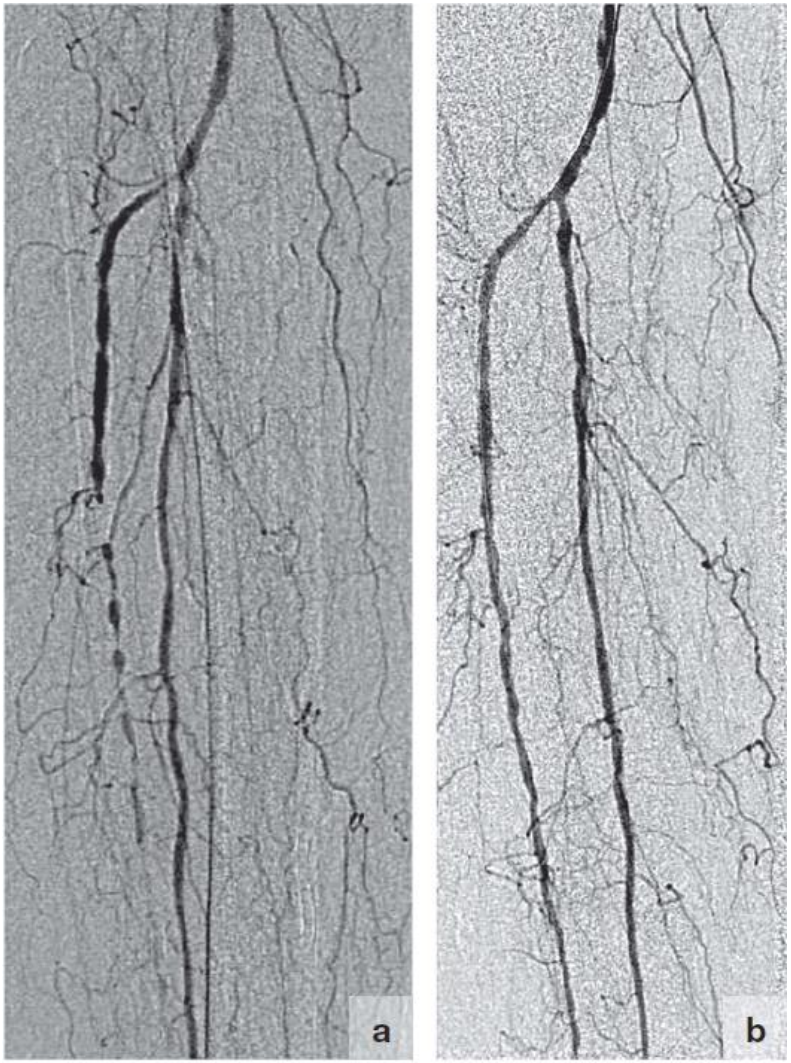

Abbildung 2: Crurale Intervention (a, vor PTA; b, nach PTA); PTA, perkutane transluminale Angioplastie

Akute pAVK

Diagnose Verschluss – Ursache

- Labor
- BZ, Cholesterin,Triglyceride
- atherogenes Risikoprofil?
- Myoglobinämie, -urie, Lactat,Kalium
- Ischämiedauer?
- HK, Gesamteiweiß
- Hyperviskositäts-Syndrom?
- Fibrinogen,TZ,APC-Resistenz,AT III, Protein S (C)
- Blutgerinnungsstörung?

Akute pAVK

Diagnose Verschluss – Ursache

- EKG
- Vorhofflimmern
- Kardiale Thrombose?
- Ventrikuläre Extrasystolie
- KHK? Myokarditis?
- Erregungs – Rückbildungsstörungen
- Persist. ST-Strecken-Hebung nach Infarkt
- Herzwandaneurysma?

Akute pAVK

Diagnose Verschluss – Ursache

- Thorax-Röntgen
- Herzwandkontur
- Aneurysma?
- Klappenkalk
- Kardiale Mikro-Embolie?

Akute pAVK

Diagnose Verschluss – Ursache

- Echokardiographie
- Thromben, Klappenvegetationen,Aneurysmen
- Kardiale Embolie?

Akute pAVK

Diagnose Verschluss – Ursache

- Abdomen-Ultraschall
- Aortenweite,intraaortale Thromben
- Aneurysma

Akute pAVK

Diagnose Verschluss – Ursache

- Angiographie
- Gefäss-Abbrüche, Kuppelphänomen
- Kollateralenbildung? Aneurysma?

- CT, NMR
- Aortenweite, Thromben
- Aneurysma?

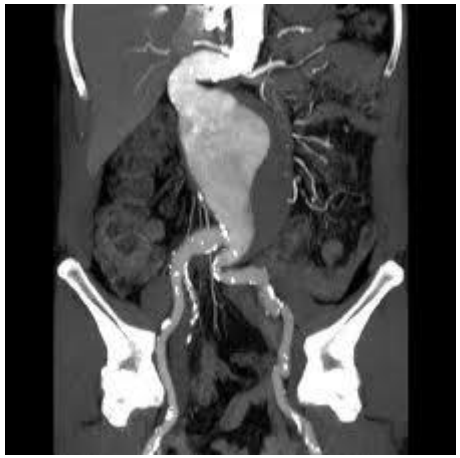

Akute pAVK

Differential-Diagnosen

- Vaskulär
- Arterienverschluss
- Venenthrombose
- Phlegmasia coe.dol.
- Raynaud-Syndrom
- Ergotismus

- Extravaskulär
- Spinalkanal-Stenose
- Gelenk-Arthrose
- Ischialgie
- Muskelfaserriss
- Rheumaanfall
- Gichtanfall

Akute pAVK

Therapie

Voraussetzung für Therapieerfolg:

- Schnelle Wiedereröffnung der art. Strombahn
- Erfolgsrate bis zu 96%, wenn innerhalb 6 Std.
- Mehr als 12 Std: Amputationsrate 27-52%

Akute pAVK

Allgemeine Sofortmassnahmen

- Kreislaufstabilisierung bei Schock
- Schmerzbekämpfung (cave i.m., Lyse?)
- Tieflagerung der Extremität
- Lockerer Watteverband, keine Wärme/Kälte
- Dekubitusprophylaxe
- Heparin (z.B. 10000 IE Bolus i.v.)

Akute pAVK

Spezielle Therapie bei Embolie

- Aortoiliakal,femoral
- 1.Embolektomie
- 2. IF-Lyse plus PTA

- Distal
- 1. IF-Lyse plus PTA
- 2. Embolektomie

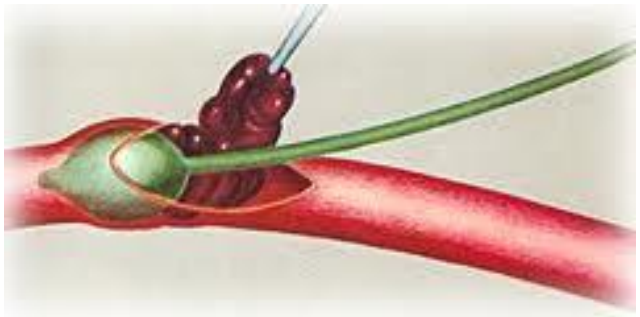

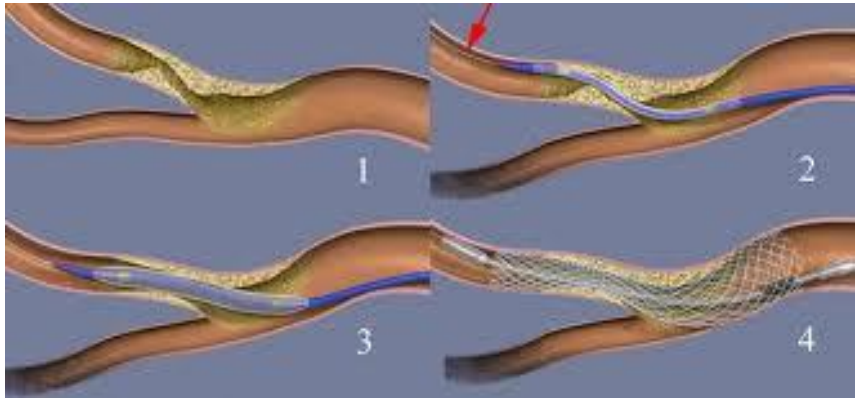

Akute pAVK

Spezielle Therapie bei Thrombose

- Aortoiliacal,femoral

komplette Ischämie:

- 1.IF-Lyse plus PTA
- 2. Embolektomie

inkomplette Ischämie

- 1. IF-Lyse, Infus.Thrombo-Lyse, PTA
- 2.Thrombektomie

- Distal

komplette Ischämie

- 1. IF-Lyse plus PTA

inkomplette Ischämie

- 1. IF-Lyse, Infus.Thrombo-Lyse,PTA
- 2. Thrombektomie

Akute pAVK

Langzeit-Nachbehandlung

- Embolie
  (Quelle unklar,
  nicht zu beseitigen)

- Cumarin (INR 2)
- Heparin s.c.

- Thrombose

- ASS 100 mg/d
- Cumarin
  (bei stenos.
  general. Arteriopathie)

Akute pAVK

Operation

- Embolektomie in LA
- Ringstripper nach Vollmar
- Ballonkatheter nach Fogarty

Bei Mehretagenverschluss:

- Embolektomie A. femoralis und poplitea
- Lokale Lyse der Unterschenkelarterien-Verschlüsse

Akute pAVK

Prognose

- Lebenserwartung aufgrund vaskulärer Begleiterkrankungen eingeschränkt
- Überlebensrate im 1. post-op. Jahr 79 %, nach 5 J. 50-60 %, nach 7 J. 36 % (Balas,1985)
- Überwiegende Todesursachen: Herz-Kreislauferkrankungen
- Bei persist. Gewebedefekten (Ulcus/Nekrose): Jährliche Mortalität 16 %
- Wahrscheinlichkeit spontaner Wiedereröffnung bei akut-embolischem Verschluss 10 %

Akute pAVK

cpAVK

Definition

- Verursacht durch langsames Wachstum einzelner oder multipler stenosierender Gefässveränderungen

- AVK
- alle organischen arteriellen Durchblutungsstörungen, durch stenosierende oder obliterierende Gefässprozesse, ohne Unterschied, ob entzündlich oder degenerativ

cpAVK

Epidemiologie

Mit > 50,3 % sind

- cerebrale 14,3 %
- periphere 17,9 %
- kardiale 18,1 %

Gefäßkrankheiten die häufigsten Erkrankungen in den Industriestaaten

Bei ca. 70 % der Pat. mit cpAVK besteht gleichzeitig eine KHK oder extrakranielle Gefäßkrankheit

cpAVK

Epidemiologie

- Inzidenz der asymptomatischen pAVK innerhalb von 5 Jahren beträgt 57/1000
- Inzidenz der symptomatischen pAVK etwa 18/1000
- Prädisposition: Alter, Genetische Faktoren, Geschlecht,Nikotinabusus
- Hypercholesterinämie, Hypertonie, Diab. mellitus
- Gefahr, pAVK zu entwickeln mit 1 RF in 5 J.
- 1,7-2-fach, mit 2-3 RF 3,3 bzw. 6-fach erhöht

cpAVK

Epidemiologie: Nikotin

- Basler Studie (Widmer) 1985
- Beobachtung 5 Jahre, Männer

Asymptomatische pAVK, initial gefässgesund

- Nichtraucher 5,9 %
- Raucher (>35 Zig.) 18 %

symptomatische pAVK

- Nichtraucher 1,2 %
- Raucher 3 %
- Risiko der pAVK rauchender Frauen vergleichbar (<10 Zig. 1,4%,> 20 Zig. 2,3%)

cpAVK

Epidemiologie: Diabetes Mellitus

- Risiko für sympt. AVK 5x höher als bei Nicht-Diabetikern (Kannel, 1985)
- Zweijahresinzidenz der AVK bei Diab. 14%
- Zwanzigjahresinzidenz 45% (Pell, 1992)
- Wahrscheinlichkeit vaskulärer Komplikationen bei Diabetes-Dauer (Breddin, 1986):

  < 10 J.: 12-43%

  > 10 J.: 24-63%

cpAVK

Epidemiologie:
Art. Hypertonie / Hypercholesterinämie

- Inzidenz für asympt. pAVK innerhalb 5 Jahren
- Gesund: Hypertoniker 1:1,5
- Gesund : Hypercholesterinämie 1: 1,6
  (Widmer, 1981)

- Jährlich > 30000 Extremitäten-Amputationen in Deutschland wg. art. Durchblutungsstörung
- 25 % beruflich wieder eingegliedert
- 50 % sterben im weiteren Verlauf
- 25 % werden Pflegefall

cpAVK

Ätiologie

- Genese chronischer art. Verschlusskrankheiten:
  95 % arteriosklerotisch
  5 % enzündlich (Vaskulitis)
- Frühe arteriosklerotische Wandveränderungen
- Zunahme der Intima-Media-Schicht (Fetteinlagerung)
- Makrophagen-, Monozytenansammlung
- Proliferation von Media-Muskelzellen
- Fortdauernder struktureller Umbau - arteriosklerotischer Plaque - Stenose

cpAVK

Neoangiogenese

- Langsames Wachstum stenosierender Arterienwand-Veränderungen
- Ausbildung eines Kollateralkreislauf aus präformierten Arterien und zusätzlichen Gefäßen, Kapillar – Aussprossungen (durch Strömungsbeschleunigung und Scherkräfte induziert)



cpAVK

Druckgradient bei Ruhe

- Unter Ruhebedingungen kann poststenotischer Blutfluss in den Kapillaren über reaktive Dilatation aufrecht gehalten werden.
- Arterienstenose führt distal über erweiterte Arteriolen zu Blutdruckabfall
- Druckgradient prä- zu poststenotisch nimmt zu, Blutströmungsgeschwindigkeit in der Stenose steigt.
- Einengung des Gefässlumen um > 75 % bewirkt drastische Reduktion der art. Ruhedurchblutung.

cpAVK

Druckgradient bei Belastung

- Muskelarbeit führt über Senkung des peripheren Widerstand zu Zunahme des Blutfluss peripher mit Abfall des Blutdruck.
- Anpassung des Blutdruck über Anstieg des Herzzeitvolumens in nichstenosierter Arterie.
- Poststenotisch Mehrversorgung nur begrenzt, Folge: verlängerter und verstärkter Abfall des poststenotischen Druckes.
- Klinisch poststenotischer Druck < 60 mmHg bei Belastungstoleranz erkennbar.

cpAVK

Kompensation der peripheren Durchblutung

- Boher-Effekt:
- Steigerung der Sauerstoffaufnahme in durchblutungsgestörten Gewebe.
- Kurzfristige Energiegewinnung durch Umstellen der aeroben auf anaerobe Glykolyse.
- Bayliss-Effekt:
- Konstanter intravasaler Perfusionsdruck über Kontraktion von Haut- und Muskelgefässen bei herabhängender Extremität.

cpAVK

Lokalisation der Stenosen

- Raucher:
  Iliacal 59%, Oberschenkel 30%, distal 20%

- Diabetiker:
  30% Oberschenkel, 50% Unterschenkel

- Thrombangiitis obliterans:
  Unterschenkelarterien (seltener Unterarm)
  Riesenzellarteriitis (M. Takayasu)
  A. subclavia(pulsless disease), Aorta, Carotiden

cpAVK

Diagnose – Klinik

Typische Symptome:

- Belastungsabhängigkeit
- ziehender, krampfartiger Schmerz
- in der beanspruchten Muskelregion

- Claudicatio intermittens
- 90% sensitiv, nur gering spezifisch!

cpAVK

Differential-Diagnose der Claudicatio intermittens

- Vaskuläre Ursachen
- Arterienverschlüsse, a.-v. Fistel, Raynaud-Syndrom, Venenklappen-Insuffizienz, Post-thrombotisches Syndrom
- Extravaskuläre Ursachen
- Bandscheibenläsionen,degenerative Wirbelsäulenveränderungen und Gelenkerkrankungen neurologische Erkrankungen, Vit. B 12- und Folsäuremangel

cpAVK

Fontaine Stadien

- I: objektivierbare Stenose/Verschluss ohne klinisches Symptom
- II: belastungsabhängiger Schmerz, Rückbildung in Ruhe (Claudicatio intermittens)
- II a: schmerzfreie Wegstrecke > 200 m
- II b: schmerzfreie Wegstrecke < 200 m
- III: Ruheschmerzen
- IV: Ischämische Gewebedefekt (Nekrose/Gangrän)

cpAVK

Symptomatik

- Walking through:
  Claudicatio-Schmerz lässt bei langsamem Gehen bei guter Stenose-Kollaterisation nach
- Differenzierung Stadium II a/b:
- Laufband-Standardbedingungen
- Gehtempo 3 km/h, Steigung 5 %
- Eingefässverschlüsse meist symptomärmer als Mehretagenverschlüsse

cpAVK

Kritische Extremitätenschämie

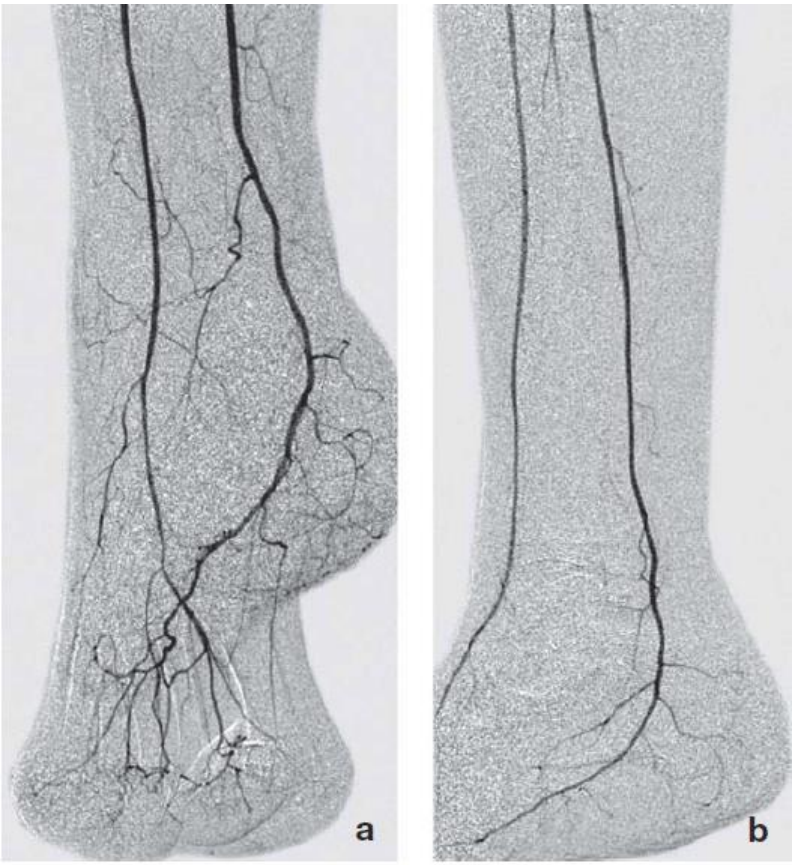

Abbildung 1: Digitale Substraktionsangiographie der Fußarterien (a, anterior-posterior; b, seitlich)

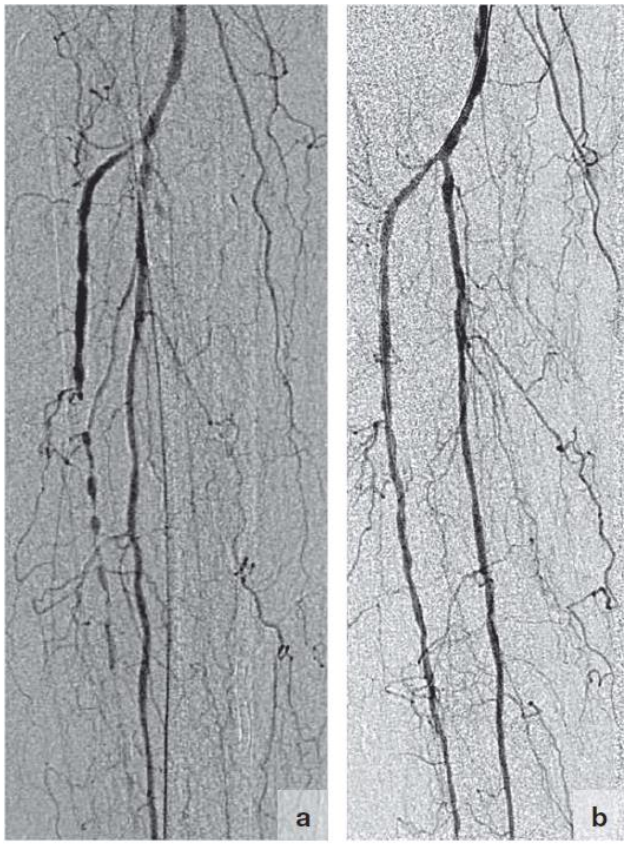

Abbildung 2: Crurale Intervention (a, vor PTA; b, nach PTA); PTA, perkutane transluminale Angioplastie

cpAVK

Anamnese

- Kardiovaskuläre Risikofaktoren
- Art. Hypertonie / Fettstoffwechselstörung / Diab. Mell./ Nikotinabusus
- Arteriosklerotische Begleiterkrankungen
- KHK / Herzinfarkt / TIA / Apoplektischer Insult

cpAVK

Klinische Untersuchung

- Inspektion
- blasse, livide, marmorierte, anfallsartig blaue oder weisse Hautoberfläche, Hautläsionen

  (Ulcera, Nekrosen,Gangrän, Mykosen, Nageldystrophien, Hyperkeratosen, Entzündungen)

cpAVK

Klinische Untersuchung

- Palpation
- kalte Hautoberfläche
- peripherer Puls nicht tastbar
- pathologischer Fuktionstest

- Ratschow-Lagerungsprobe (untere Extremität)
- Allen-Test (Unterarmverschlüsse)
- Adson-Test (funktionelle Enge, Schulterarterie)

cpAVK

Nichtinvasive apparative Diagnostik

- Basislabor
- Ery., Leuko., Thrombo.
- Hb., Hk., MCV,
- BSG
- Gesamteiweiß, Elektrophorese
- Harnsäure, Krea.
- Blutfette
- BZ., A ntiphospholipid – Antikörper

cpAVK

Nichtinvasive apparative Diagnostik

- EKG
  (Herzrhythmusstörung,ST- Streckenveränderung)
- Laufbandergometrie
- absolut: Beginn des Claudikatioschmerz
- relativ : durch Schmerz Zwang zum Anhalten
- Mechanische und elektronische Oszillographie

cpAVK

Nichtinvasive apparative Diagnostik

- Dopplerindex
- DI = syst. Knöchelarteriendruck: syst. Armarteriendruck
- Beim Gesunden unter Ruhebedingung > 0,92
- Screening-Methose in Ruhe und nach Belastung
- 1-Etagenverschluss (belastungsabhängig)
- Druckabfall auf 35-50% des Ausgangswert
- Mehretagenverschluss (nach Belastung) Abfall > 50%, Erholungszeit > 15 min.

cpAVK

Nichtinvasive apparative Diagnostik

- Rationale Ausschlussdiagnostik
- Doppler unter Ruhe,wenn Index normal (>0,92)
- Doppler nach Belastung, wenn Index < 0,92
- Dopplerkurvenanalyse peripherer Arterien,
- wenn Doppler vor und nach Belastung normal, ist pAVK mit klinisch relevanten Arterienstenosen ausgeschlossen.

cpAVK

Zweidimensionaler Ultraschall

- Verlaufsanomalien
- Intima- / Mediaverdickung,Früharteriosklerose
- Plaques,Stenosen,Verschlüsse
- Aneurysmen (verum,dissecans,spurium)
- Thromben, Embolien
- Gefäßprothesen

- Nicht nachweisbar: Alter des Verschluss,
- Zusammensetzung der Plaque

cpAVK

Konventionelle und farbkodierte Duplexsonographie

Kombination zweidimensionaler Ultraschall (B-Bild) und Dopplersonographie.

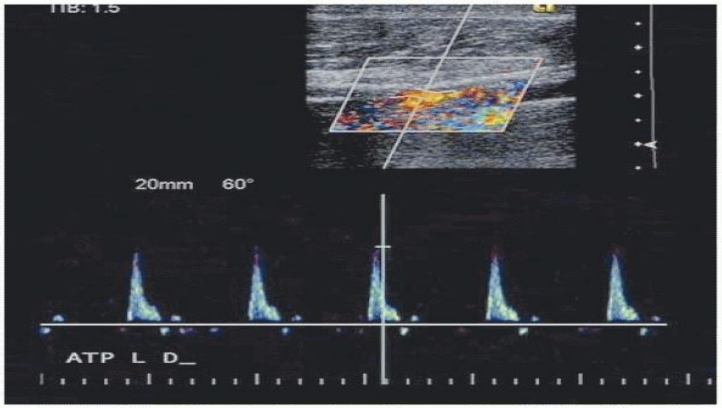

Diehm N, Diehm C Zeitschrift für Gefäßmedizin 2010; 7 (3): 6-10

Das heisst:

Darstellung des Gefäßes und Blutströmungsmessung.

- Vorteil: Beurteilung aufnehmendes Segment
- Nachteil: keine komplexen Gefässverläufe oder Kollateralen

cpAVK

Arteriographie

- Goldstandart in der Diagnostik der Arterienverschlüsse
- Konventionelle und DSA-Technik (Kontrastmittel intraarteriell)
- CT – Indikation
- AV-Fistel im Bereich der Beckenstrombahn
- Aneurysmen (Dissektion,Aneurysma spurium)
- Gefäßtumoren (Hämangiom,Hämangioblastom)
- Gefäßkompression von außen

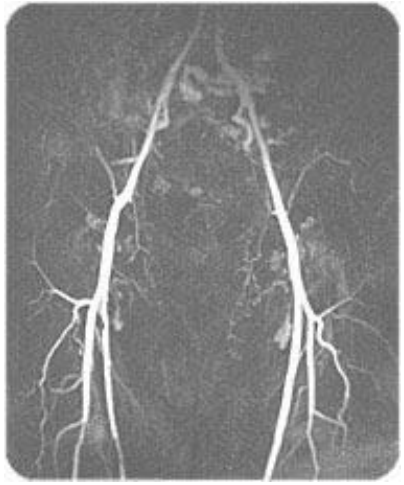

cpAVK

Therapieprinzipien

- Absetzen der Noxen, Aufklärung über Erkrankungsursache
- Behandlung von Risikofaktoren und Begleit-Erkrankungen
- Art. Geh- und Gefässtraining (nach Schoop)
- Spezielle konservative und /oder invasive Therapiemassnahmen

cpAVK

Allgemein-Massnahmen

- Vermeiden:

  Nikotin, lokale Wärme, Nässe, enges Schuhwerk, unsachgemässe Fusspflege, Bagatelltraumen,Ergotamin, ß-Blocker,hyperämisierende Salben

- Behandlung von:

  Hyperlipidämie, Hypertonie, Diab. mell., Hyperurikämie, Übergewicht,Schmerzen, Fussmykosen

- Bewegungstraining (Intervall,Ergometer, Gym.)

cpAVK

Ziele des Geh- und Gefässtrainings

- Verbesserung der Gangkoordination und Gelenkbeweglichkeit
- Erhöhung des intrazellulären Sauerstoffangebots
- Verbesserung der Sauerstoffausschöpfung in der Muskulatur
- Zunahme der Kapillardichte im Gewebe und Kollateralenbildung
- Steigerung der muskulären Ausdauerleistung

cpAVK

cpAVK – Indikationen für Geh- und Gefässtraining

- Knöchelarteriendruck > 80 mmHg
- Einetagen-Verschluss
- Einseitige(r) Stenose oder Verschluss
- A. femoralis-Verschluss

cpAVK

Kontraindikationen für Geh- und Gefässtraining

- Schlechte Motivierbarkeit
- Kardiorespiratorische Insuffizienz
- Erkrankung des Bewegungsapparat
- Paresen, vertebrobasiläre Insuffizienz (Gangstörung)
- Bds. Arterienverschlüsse, Beckenarterien - Mehretagenverschlüsse
- A. femoralis profunda – Stenose
- AVK Stadium III und IV
- Dopplerdruck Unterschenkelarterie < 50

cpAVK

Spezielle Therapie

Stadium I

- Prophylaxe mit ASS 300 mg/d
- Hemmt Thromboxan - A2 - Synthese
- (hemmt Thrombocytenaggregation)
- Hemmt Prostazyklinsynthese
- (hemmt Vasokonstriktion)
- Pentoxifyllin 600-1200 mg/d, p.o., 4-24 Wo., Stadium II a-b, Zunahme der schmerzfreien Wegstrecke 30-300 m

cpAVK

Spezielle Therapie

Stadium II (gute Toleranz der Claudicatio)

- Verzicht auf invasive Massnahmen
  (Ausnahme dem Verschluss vorgeschaltete Stenosen)
- Konservative Therapie mit art. Geh- und Gefässtraining
- ASS und vasoaktive Substanzen

cpAVK

Spezielle Therapie

Stadium II (ohne Toleranz der Claudicatio)

- PTA mit/ohne Thrombolyse
- Stentimplantation
- Operation

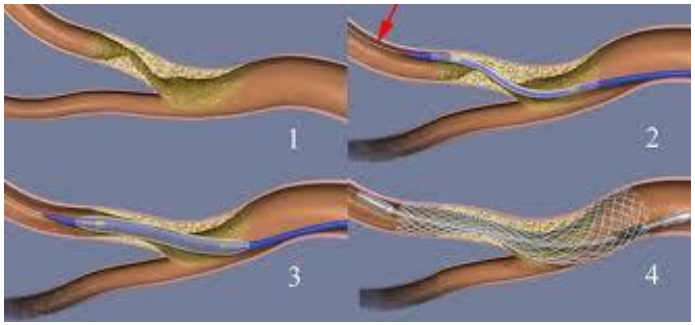

cpAVK

Spezielle Therapie

Stadium III und IV

- PTA
- Operation
- Sympathikolyse
- i.a. und i.v. Infusion (Prostavasin)
- Retrograde Venenperfusion

cpAVK

Medikamente zur Blutdruckeinstellung

- Calciumantagonisten
- ACE-Hemmer (Cave. Nierenarterienstenose)
- Alpha-Blocker
- Keine Diuretika:

  (erhöhen Blutviskosität und Blutfettwerte,verringern Glucosetoleranz)
- Keine ß-Blocker:

  (verschlechtern Hautdurchblutung)

cpAVK

Gefässeröffnende (invasive) Therapiemassnahmen

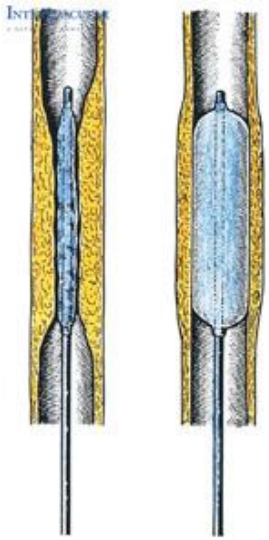

- Perkutane transluminale Angioplastie (PTA)

  Prinzip:

  Passieren und anschliessend Dilatieren arterieller Strombahnhindernisse

plus/minus

- Fibrinolysetherapie:

  Primäreröffnung des Gefäss oder bei frischer Thrombose durch Gefässwandläsion bei PTA

cpAVK

Indikation und Kontraindikation zur PTA

Indikation:

- chronische arterielle Verschlüsse, > 3 Monate
- kurzstreckige Stenosen, Verschlüsse < 10 cm
- Bypass- Anastomosenstenosen

Kontraindikation:

- frische Verschlüsse (hier Lyse indiziert)
- Stenose nahe von Arterienaufzweigungen
- langstreckige exzentrische Stenosen
- Verschlüsse > 10 cm, multiple Stenosen, - Verschlüsse

cpAVK

PTA

- Beckenarterienstenosen
  Primäre Eröffnungsrate 95%,3 und 5 J., 70 und 60%

- Femoro-Popliteale Stenose
  Primär 85-90%, 3 und 5 J., 60 und 50%

- Beckenarterienverschluss (< 10 cm)
  3 J - 84%

- Femoro-Poplitealer Verschluss
  3 J – 50%

cpAVK

Stentimplantation

- Stützsysteme mit tubulärer Struktur, die als dilatativ wirkende Rekanalisationssysteme in die Gefässwand einheilen.



Stent-Typen:

- Ballonexpandierbar (Palmaz-, Strecker-)
- Selbstexpandierende (Wall-)
- Stents mit thermischem Erinnerungsvermögen
- Mit halbelastischer Flexibilität durch röhrenförmig gestrickte, verformbare Drahtgeflechte

cpAVK

Perkutane Atherektomie

Prinzip:

- Abtragung artheriosklerotischer bzw. thrombotischer Gefässprozesse mit speziellen Kathetern
- 90% Primäreröffnung
- Restenosierungs-Rate nach 6 Mon. 42%



cpAVK

Thrombolysetherapie

Prinzip:

- Systemisch intravenös oder lokal intraarteriell
- Streptokinase, Urokinase, rTPA
- Versuch im Stadium III und IV, wenn andere lumeneröffnende Maßnahmen einschliesslich intraarterieller Lyse unmöglich sind.
- Indikation zur Thrombolyse von Arterienverschlüssen
- A. iliaca (< 6 Mon.) A. fem.(< 4 Mon.)
- Unterschenkelarterien (< 2 Wochen)

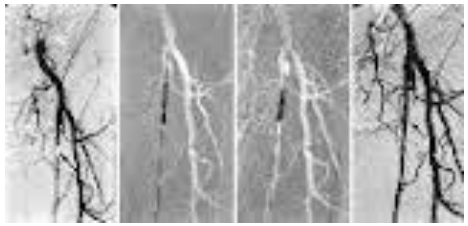

cpAVK

Operative Therapie bei Beckenarterienverschluss

- TEA
- Komplettes Ausschälen der arteriosklerotisch veränderten Gefässintima und Mitnahme der innersten Schicht der Media
- Aorto-Bifemorale-Kunststoff-Prothese
- Ind.: Bds. Beckenarterienverschluss oder hochgradige, langstreckige Stenosen.
- 4-Jahre-Offenheitsrate 70%.

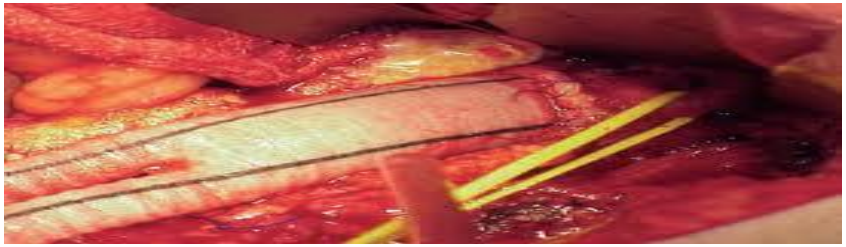

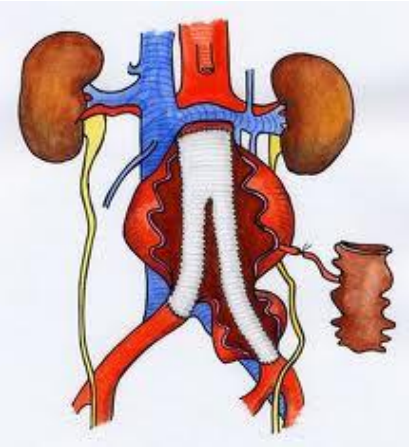

cpAVK

Operative Therapie bei A. femoralis – Verschluss

- Halbgeschlossene oder offene Atherektomie
- Venen- oder Kunststoffbypässe
- Profundaplastik

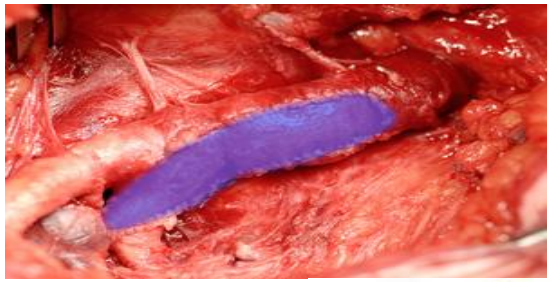

Komplikationen:

- Femoro-Popliteale Rekonstruktionen mit 5-10% Frühverschlüssen
- Occlusion innerhalb 3 J 1/3.

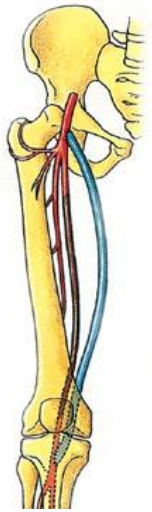

cpAVK

Operative Therapie Kniegelenk überschreitender Verschlüsse

- Schlechte Früh- und Langzeitprognose
  (grosse Länge, kleiner Prothesendurchmesser, hoher peripherer Widerstand im Ausstromgebiet)
- Offenheitsrate Femoro-Cruraler Venenbypass:
  1. Jahr 50%, 5. J. 30%.
- Bei Gefahr des Extremitätenverlust
  Anlage eines axillo -(bi-) femoralen Bypass
  (ultima ratio)

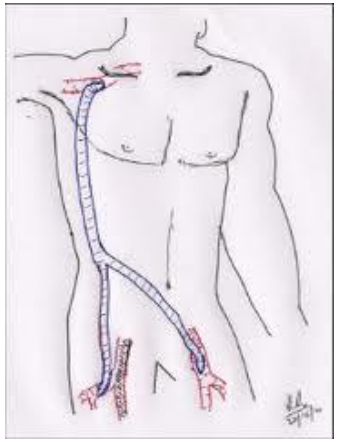

cpAVK

Prognose nach OP

Finnische Studie:

- Nachbeobachtung Pat. Stadium II über 10 J.
- Danach 50 % verstorben
- 20 % verblieben im Stadium II AVK
- 20 % Stadien-Progression
- 10 % beschwerdefrei

cpAVK

Äthiologie

- Arteriosklerotische Umbauprozesse der Arterienwand durch genetische Disposition
- Umwelteinflüsse
- Individuelle Lebensgewohnheiten
- Weitere Ursachen:
  Endotheldefekte, Scherkräfte an der Gefässinnenwand, Schrankenstörungen an der Endothelzellmembran, Mediatoren für Proliferation von Mediamuskelzellen

pAVK

Arterien-Dissektion

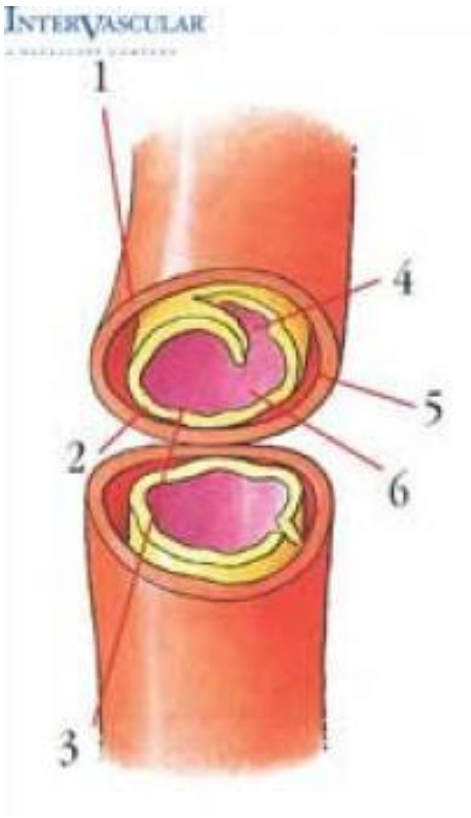

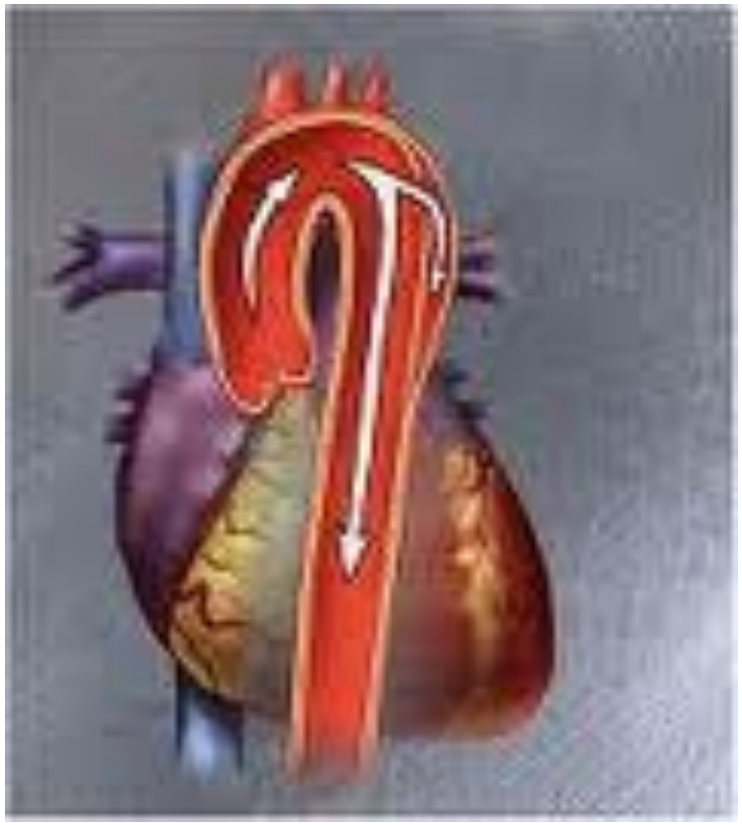

pAVK

Leriche Syndrom

pAVK

Poplitea-Aneurysma

pAVK

Umgehungs-Kreislauf

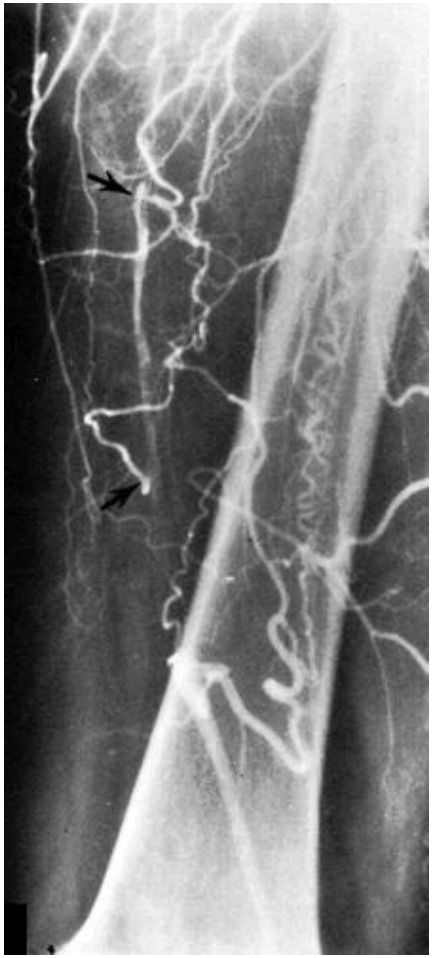

pAVK

Vaskulitis

pAVK

M. Raynaud

pAVK

Doppler-Sonde

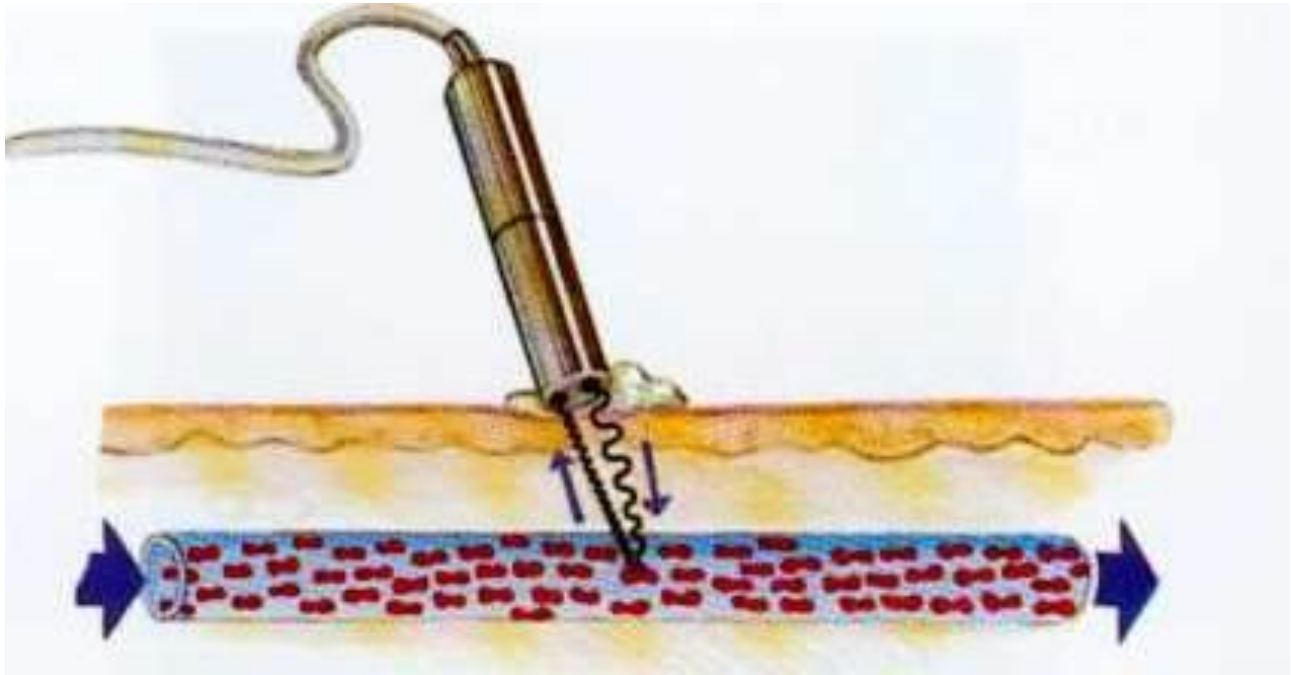

PAVK

Duplex-Sonographie A. tib. post

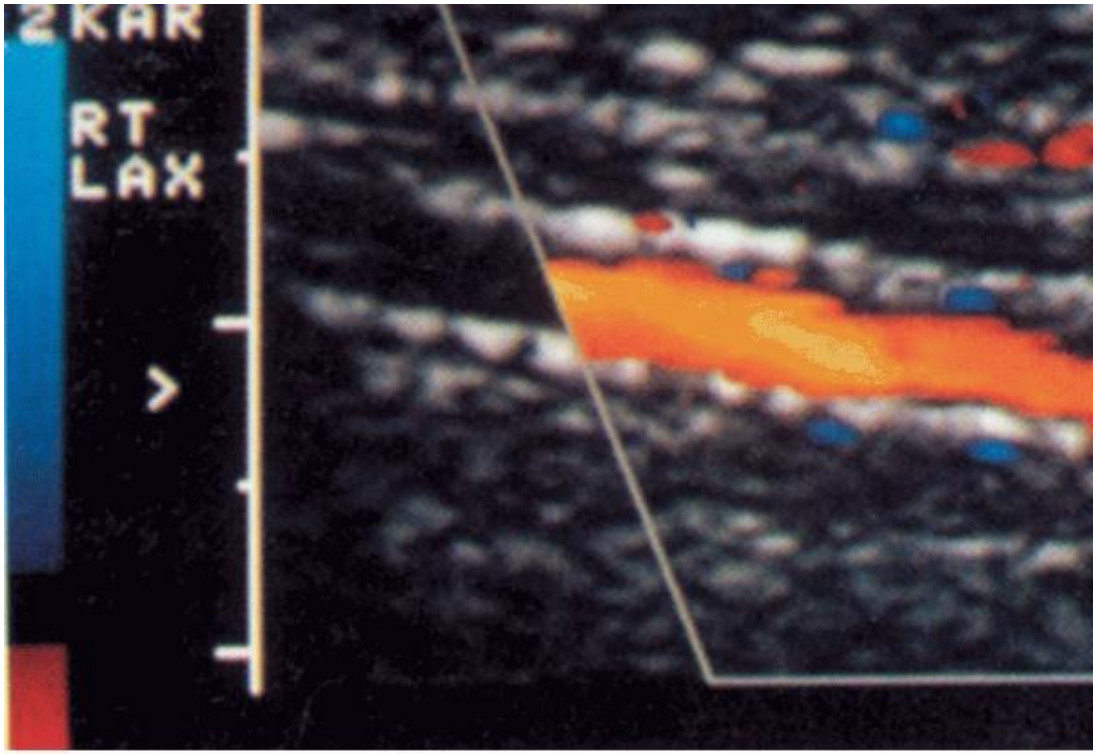

Katzenschlager R Duplexsonographie der Gefäße 2005 ©

pAVK

Spezielle angiologische Untersuchungen

- MRT – Angiographie vor invasiven Maßnahmen
- MRT – Ausschlusskriterien:
  - Kunstherzklappe,bestimmte Coronarstents, Metallsplitter
  - Herzschrittmacher
  - Metall – Implantate im Untersuchungsgebiet

PAVK

MR-Angiographie Beckenetage

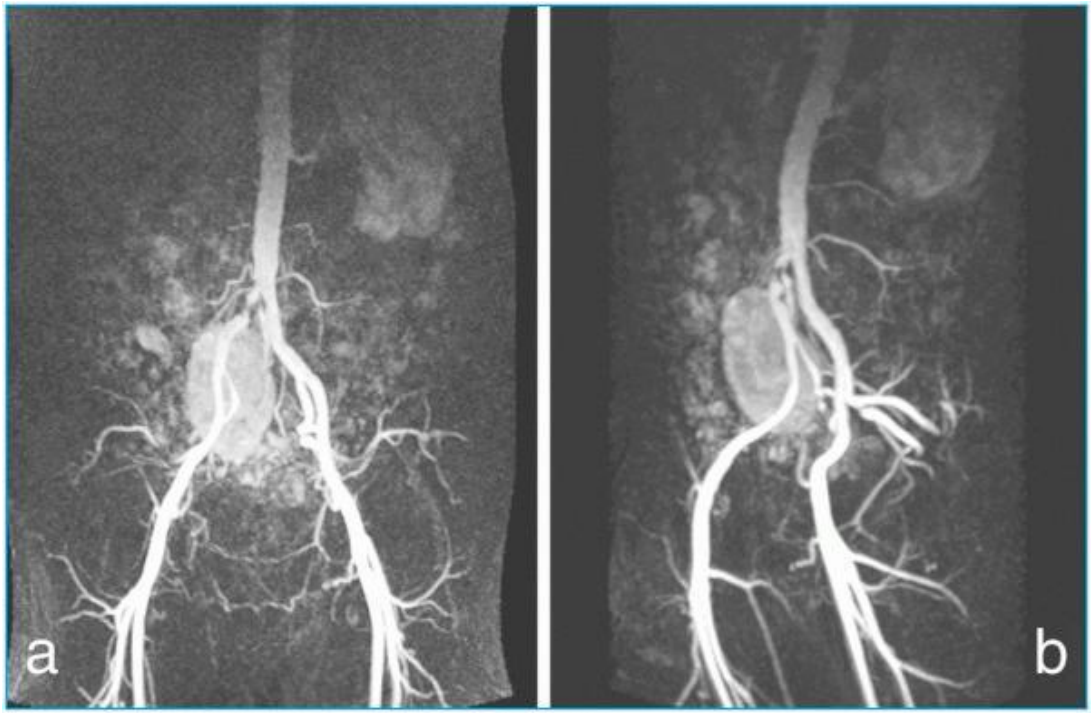

Ingerle E et al. Zeitschrift für Gefäßmedizin 2007; 4 (1): 24-26 ©

PAVK

MRT

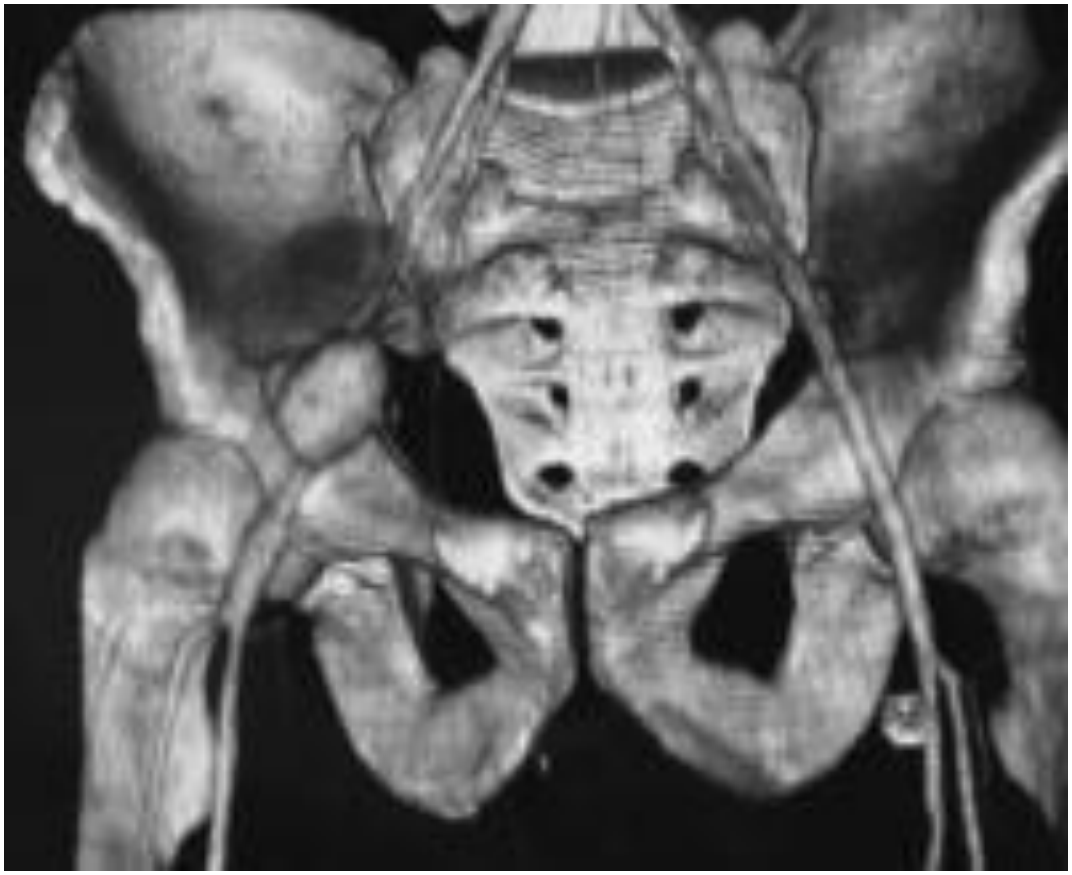

pAVK

Spezielle angiologische Untersuchungen

Vor Intervention:

Angiographie, PTA, OP

Zusatzinformation:

Schilddrüse? Niere? Allergie? Blutungsneigung?
Medikamente (ASS, Metformin)?

pAVK

Nicht atherosklerotisch bedingte Durchblutungsstörungen

- Vaskulitiden
- Kollagenosen
- Funktionelle Durchblutungsstörungen
- Kompressionssyndrome
- Erkrankungen des Bewegungsapparates
- LWS-Syndrom, Cox-, Gonarthrose
- Spinalstenose, Muskuläre Erkrankung, Rheuma, Tendopathie
- Neuropathie

pAVK

Zusätzliche spezielle Diagnostik

- Angio – CT
- Kapillarmikroskopie
- tcpO2 – Messung

Bei Stadium IV und DFS:

- Fußskelett – Röntgenaufnahme
- Knochen – Szintigramm
- Wundabstrich

pAVK

Kapillarmikroskopie

pAVK

Angio-CT

pAVK

Stadiengerechte Therapie

Stadium I :

- In der Regel keine Notwendigkeit für eine invasive Therapie

- ASS oder ähnliches
- Statine

pAVK

Stadiengerechte Therapie

Stadium II a

- Keine Gefährdung der Extremität
- Entscheidende Kriterien:
  Morphologie und Leidensdruck
- Konservative Therapie:
  Arterielles Gehtraining, Medikamente
  (Naftidrofuryl ..., nicht als Basistherapie!)

pAVK

Stadiengerechte Therapie

Stadium II b

- Abhängig vom Leidensdruck, Lebensalter,Gefäßmorphologie zusätzlich:
  - PTA (evtl. plus Stent)
  - OP (Profundaplastik,CT-gesteuerte Sympathikolyse)
  - Kein Bypass!
  - PGE1 bei sehr kurzer freier Wegstrecke

  (noch keine Zulassung im Stadium II!)

pAVK

Stent –Iliacal

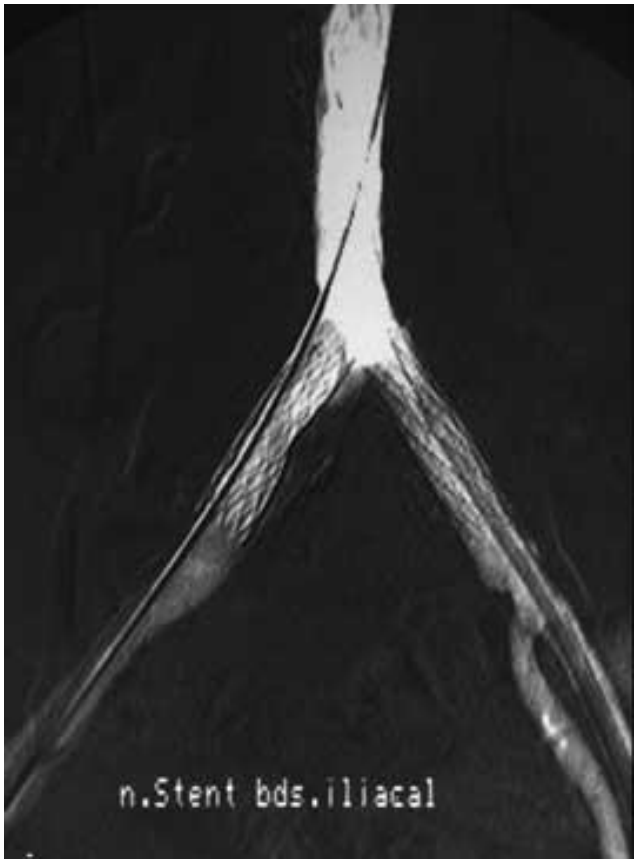

pAVK

Profundaplastik

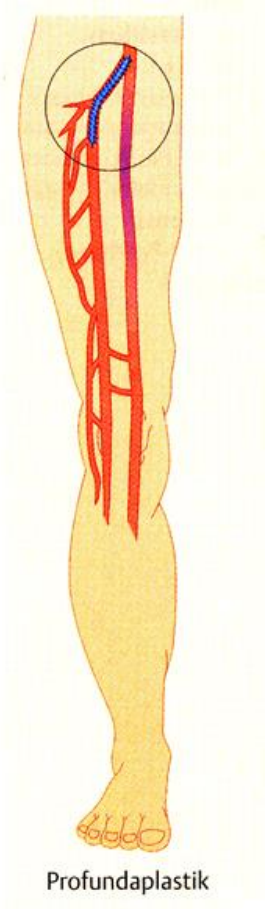

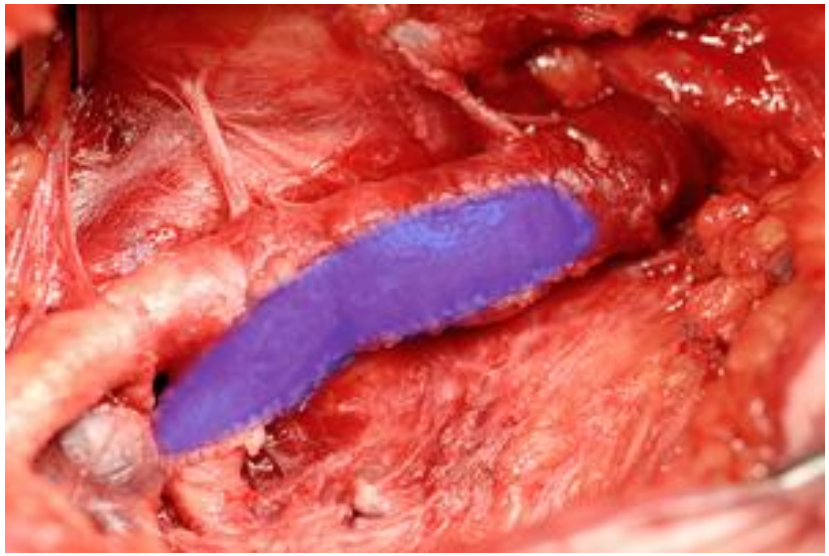

pAVK

PTA

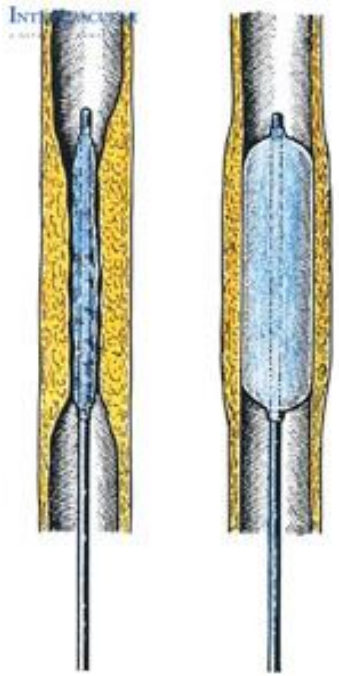

pAVK

Stadiengerechte Therapie

Stadium III und IV

- Rekanalisation bzw. Revaskularisation
- Vorrang vor alleiniger konservativer Therapie

- Gefäßchirurgisch
- Interventionell
- PGE1
- (häufig Kombination)

pAVK

Bypass aortoiliacal, iliacofemoral

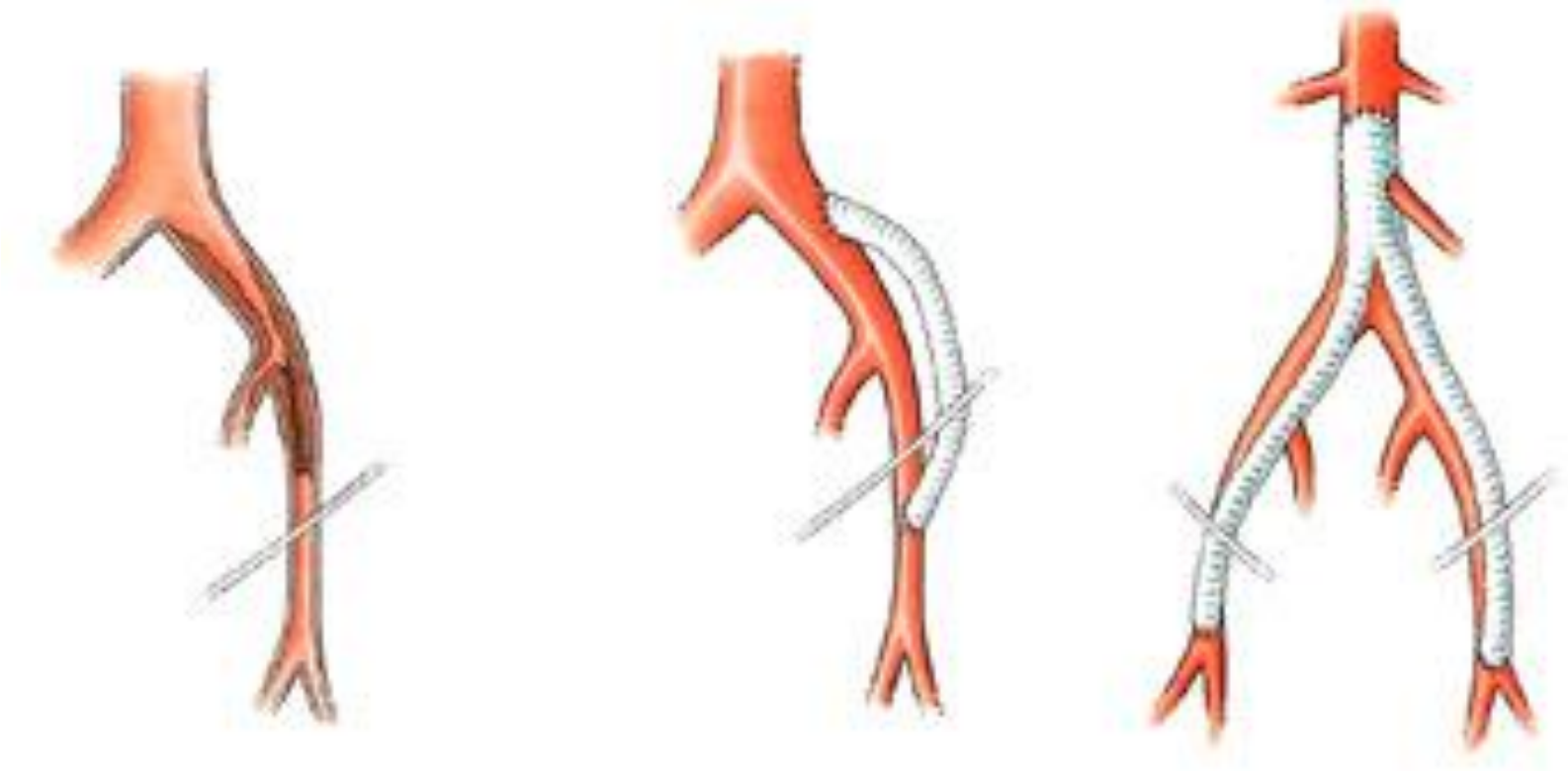

pAVK

Bypass crossover

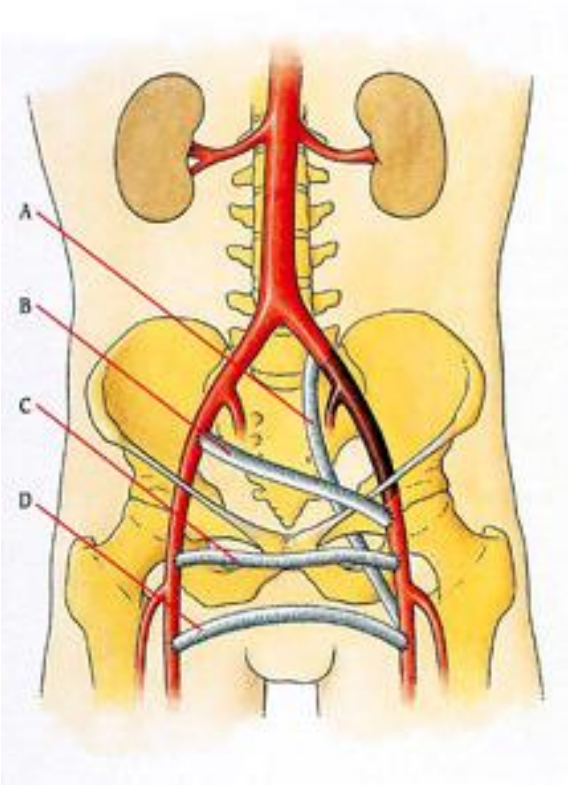

pAVK

Bypass femoro – popliteal

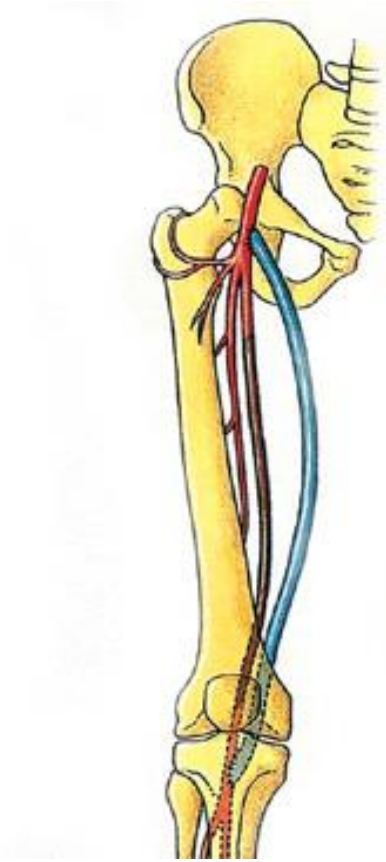

pAVK

TEA

pAVK

TEA – Patchplastik

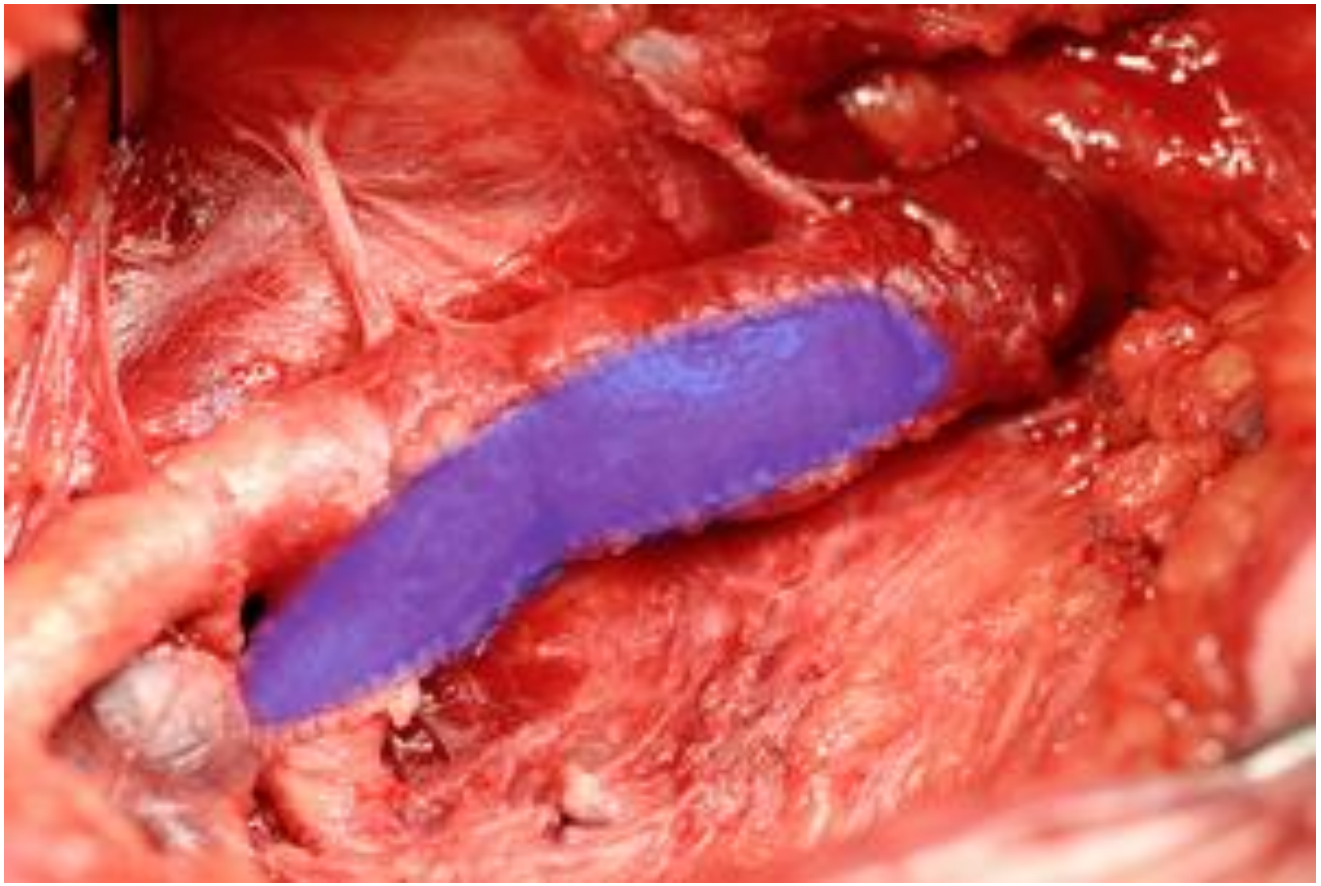

pAVK

Stentgraft



pAVK

Stadien gerechte Therapie

Ergänzende Therapie

- Heparinisierung
- Analgesie
- Lagerung (abgesenktes Fussende des Bettes)
- Wattepolsterung
- Hämodilution (bei erhöhtem Hämatokrit)
- Debridement der Wunden
- Antibiotika

pAVK

Stadien gerechte Therapie

Akute Extremitäten-Ischämie :

- Schnelle Rekompensation der peripheren Durchblutung ist vital:
  - Gefäss-Rekonstruktion (OP, interventionell)
  - PGE1 additiv oder bei fehlender invasiver Möglichkeit

pAVK

Stadien gerechte Therapie

Nachsorge:

- Thrombozyten-Aggregationshemmer (ASS) oder Clopidogrel
- In Ausnahmen Vitamin K-Antagonist (Marcumar)

Nachuntersuchungen:

- 6 Wochen post-op, dann alle 6 Monate

Erschöpft?

Geschafft!